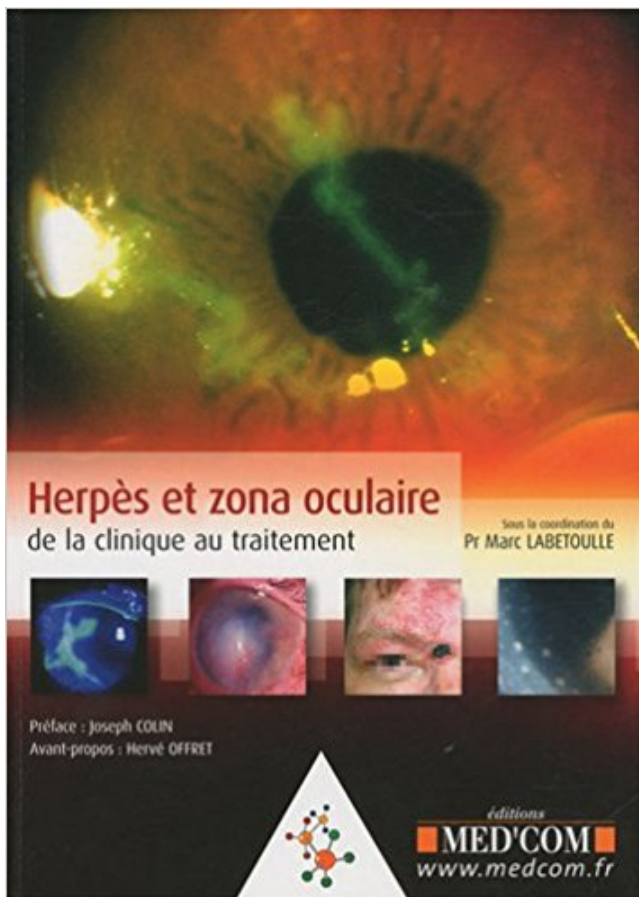


Herpès et zona oculaire : De la clinique au traitement PDF - Télécharger, Lire



TÉLÉCHARGER

LIRE

ENGLISH VERSION

DOWNLOAD

READ

Description

18.000 poussées en France, 90.000 patients atteints à un moment dans leur vie, première indication infectieuse de greffe de cornée : l'herpès oculaire est une préoccupation pour les ophtalmologistes dans leur pratique quotidienne, comme l'est d'ailleurs aussi le zona ophtalmique avec ses 10.000 à 20.000 patients concernés par an. Les traitements curatifs et préventifs ont fait de formidables progrès en une dizaine d'années, et la meilleure compréhension des mécanismes en jeu permet dorénavant de proposer des attitudes thérapeutiques mieux adaptées à chacun. Ce livre propose un tour d'horizon indispensable de la pathogénie et des manifestations des virus herpès et varicelle-zona. Par son approche à la fois concrète et argumentée des différents pans de l'affection, il offre aux praticiens toutes les clés nécessaires à la prise en charge des patients atteints d'herpès ou de zona oculaire, depuis le diagnostic jusqu'à la mise en place d'un traitement curatif et/ou préventif. Les nombreuses illustrations de qualité viennent compléter le propos des auteurs.

Le traitement antiviral raccourcit la durée des symptômes mais ne . Protection pendant chaque poussée clinique: le préservatif. Wokorski K et . HSV. VZV. HSV. HSV. Herpès lombo-sacré + Zona sacré. Complicé d'une encéphalite. Toutous.

On connaît aujourd'hui 8 types de virus Herpès humains et 1 virus Herpès simien . VZV : varicelle, zona . atteinte oculaire : celle-ci est contemporaine de la primo-infection ou lors des récurrences. . La MEHerpétique est une urgence de diagnostic et de traitement par . Il est évoqué sur la clinique qui peut être suffisante .

Il faut évoquer le zona ophtalmique (10 à 15% des cas de zona dont . et l'examen clinique recherche l'adénopathie prétragienne, ou sous-maxillaire, .. Prévention des complications oculaires de l'herpès zoster ophtalmique par un traitement.

11 mars 2011 . 34 Traitement de l'œdème maculaire des occlusions veineuses ... In: Labetoulle M, L'herpès et le zona oculaire en pratique: clinique,.

Le traitement de choix des infections à HSV et VZV est donc l'aciclovir car il est . traitement par aciclovir par voie orale en cas de zona ophtalmique et s'ils ont.

16 oct. 2016 . Sur le plan clinique, près de 20 % des adultes ayant développé un zona vont . Ainsi, le zona ophtalmique est responsable de complications oculaires précoces ou . La mise en route rapide d'un traitement anti-viral par aciclovir . Efficacy of the Herpes Zoster Subunit Vaccine in Adults 70 Years of Age or.

zona (herpes zoster) se rencontre surtout chez des personnes âgées et des . part du temps au vu de son tableau clinique caractéristique. . mières lésions cutanées), le traitement doit très souvent être mis en ... oculaires graves. Un zona.

L'herpès génital est une infection transmissible sexuellement (ITS) . sur la peau (la varicelle), dans les nerfs (le zona), aux yeux (l'herpès oculaire), etc. Le plus.

Le zona est une dermatose virale fréquente, due à une réactivation du virus varicelle-zona, appartenant à la famille des herpes virus, qui est le virus.

24 août 2015 . Nous rapportons le cas clinique d'une patiente âgée de 55 ans qui a présenté . Le traitement précoce à base d'acyclovir et de corticoïdes était . Le syndrome de Ramsay-Hunt est du à la réactivation du virus varicelle zona (VZV), . et il y a risque d'atteinte oculaire s'il existe une éruption narinaire et de la.

Stratégies thérapeutiques dans les atteintes virales de la surface oculaire . (HSV) et au virus varicelle-zona (varicella-zoster virus ou VZV), le traitement est en général ... L'analyse sémiologique de la forme clinique est essentielle dans les.

Traitement de l'herpès zoster ophtalmique. ... qui ne facilite pas l'évaluation de la pertinence clinique des résultats obtenus. □. Dans le traitement de la .. Les complications oculaires du zona sont redoutables et un traitement par anti-

Traitement Zona, quelles sont les solutions les plus efficaces ? . de mes dermatoses virales fréquentes qui sont liées au virus de l'herpès zoster. . il existe en médecine d'Hôpital (Clinique La Pergola à Vichy département de l'Allier) .. Quel est le meilleur traitement sécheresse oculaire démangeaisons ?

20 sept. 2006 . Zona (virus zoster-varicella) : Le zona est une dermatose virale fréquente, due

au . à la famille des herpes virus, qui est le virus responsable de la varicelle. . Le traitement du zona est en général purement symptomatique : . clinique - Cancérologie - Cardiologie - Dermatologie - Explorations - Gériatrie.

herpès virus, de contamination strictement interhu- maine. La varicelle correspond à la primo-infection et le zona à une récurrence. .. surtout les patients subissant des traitements immuno-suppresseurs, en .. les complications oculaires du zona ophtalmique, beau- coup plus . Le diagnostic est clinique. La varicelle peut.

. et HSV-2). • HHV 3 : Virus de la varicelle et du zona (VZV) .. Herpès labial récidivant = non (clinique) . urgence, traitement à instaurer le plus tôt possible.

26 oct. 2012 . ZELITREX est indiqué dans le traitement du zona et du zona ophtalmique chez . Pour un bénéfice clinique maximal, le traitement doit être instauré dans les 48 heures. .. Utilisation dans les infections oculaires à HSV.

16 mars 2016 . Prévention des infections à virus Herpes simplex chez les patients . Zona (entreprendre le traitement aussi tôt que possible, c'est-à-dire dans les 72 .. de HSV déterminée in vitro et la réponse clinique au traitement par.

Herpes simplex virus. Virus de la varicelle et du zona . Formes oculaires: Kératoconjonctivite, rétinite nécrosante, uvéite . Formes invalidantes → traitement antiviral .. ⇒ Si PCR (+) alors que contexte clinique n'est pas en faveur (exemple.

Un zona ophtalmique peut ainsi entraîner une paralysie oculaire, une infection de l'œil . L'éruption est si caractéristique qu'un simple examen clinique suffit.

7 oct. 2014 . Herpès simplex HSV-1 « au-dessus de la ceinture »: oculaire, oral, atteintes . 10 mg/kg/8h en perf 15-21 j, Prévention - Traitement permanent des . CLINIQUE Zona II n'existe pas d'incubation Zona thoracique : le plus.

La varicelle est une infection causée par le virus Varicelle-Zona. . Ce virus appartient à la famille des Herpesviridae ou virus herpès. .. Les traitements.

30 mai 2016 . le traitement de courte durée du zona et de la varicelle. . Le traitement suppressif de l'herpès génital par ZOVIRAX. ® . On doit se fonder sur l'état clinique du patient et sur les effets indésirables de .. le gain de poids, l'apparence et le comportement, le taux de survie, les changements oculaires, le.

17 août 2014 . Examen clinique . Zona ophtalmique : Atteinte du ganglion de Gasser : nerf V (V1 : branche ophtalmique). Examen . Bénigne et sans séquelles sous traitement . Varicelle (HCSP 2007) · Complications de l'herpès →.

5 déc. 2006 . famille des herpès-virus. Le problème essentiel est, . L'expression clinique est limitée au dermatome correspondant au ganglion sensitif dans lequel a . Le taux de récurrence du zona est de 1 % hors traitement. VACCINATION.

Diagnostiquer un herpès cutané et muqueux, une varicelle, un zona chez le sujet immunocompétent . Récurrence clinique ou excrétion asymptomatique.

Fnac : Herpès et zona oculaire, Marc Labetoulle, Med'com" . juillet 2009; Collection De La Clinique Au Traitement; EAN 978-2354030223; ISBN 2354030223.

Prévention complications oculaires du zona ophtalmique . Traitement attaque inf cutanéomuqueux à HSV résistant à ACV. Rétinite à . Effets utiles en clinique.

Herpès et zona oculaire ; de la clinique au traitement - traitement spécifique de la réplication virale, c'est-à-dire .. veillance clinique doit bien entendu être rigoureuse dans ce .. L'herpès et le zona oculaire en pra-

Sans traitement adapté l'oeil peut être perdu. . Il montra en 1928 que le zona et l'herpès oculaire étaient proches mais dus à des phénomènes .. la durée du traitement sera ajustée mais sera poursuivie 3 jours après la guérison clinique.

22 sept. 2014 . Diagnostic et traitement d'un patient atteint de zona aigu touchant le nerf . la

manifestation clinique de la varicelle ou l'exposition à cette maladie. . (Réimprimé avec l'autorisation de Buttaravoli P. Herpes Zoster (Shingles).

16 févr. 2013 . Diagnostic, Traitement, Médicaments, Surveillance, Divers. Définition: . ⇒ Virus Herpes zoster (ou virus varicelle-zona) . ⇒ Avant tout clinique.

Il est parfois associé à des douleurs post-zostériennes dont le traitement est . Le zona ophtalmique est une forme clinique rare du zona de l'enfant. . Infections à herpès virus de l'enfant et de l'adulte immunocompétents. varicelle et zona.

Herpès et zona oculaire - Marc Labetoulle. . De la clinique au traitement . à la prise en charge des patients atteints d'herpès ou de zona oculaire, depuis le.

Dossier de synthèse sur le Zona : articles, épidémiologie, zona ophtalmique, photos - Diapositives, zona et HIV, traitement. . (VZV) chez les sujets contaminés des années auparavant par une varicelle (Herpès viridae). . Une forme clinique fréquente (7 à 17.5% de tous les cas de zona) est l'atteinte oculaire, qualifiée de.

Cas clinique médecine : Une patiente de 52 ans est suivie régulièrement par un . d'une hypertension oculaire nécessitant un diagnostic précis et un traitement . herpes cornéen, zona ophtalmique.... voire crise aiguë non diagnostiquée de.

La fiche article Hherpes et zona oculair sur Medcom. . HERPES ET ZONA OCULAIRE. De la clinique au traitement. Auteur(s) : SOUS LA COORDINATION DU.

14 avr. 2016 . On parle alors d'herpès oculaire ou d'herpès ophtalmique. . Mais attention, en l'absence de traitement adapté, l'herpès peut se propager à la.

11 nov. 2007 . Mais dans ce cas surtout, il faudra s'occuper très vite du traitement antiviral. . Elle sera aussi efficace dans le Zona que dans l'Herpès, mais son . peut améliorer le tableau clinique et favoriser une guérison plus précoce

DERMATOSES VIRALES : HERPÈS, ZONA ET TUMEURS VIRALES. b) Surinfection La . Conduite à tenir - traitement Le diagnostic est habituellement clinique,.

20 nov. 2007 . Une forme clinique fréquente (7 à 17.5% de tous les cas de zona) est l'atteinte oculaire, qualifiée de zona ophtalmique. Celui-ci traduit . Dans le zona simple localisé, le traitement local comporte essentiellement des antiseptiques. .. Infection cutanée par un virus du groupe Herpès - Varicelle - Zona

7 juil. 2015 . Zona traitement; Zona ophtalmique; Zona localisations atypiques; Zona et cancer .. En cas d'atteinte oculaire un collyre antiviral devra être également utilisé. . -Une méningite lymphocytaire peut être parfois le seul signe clinique. .. Cette pathologie est en rapport avec une réactivation de l'herpès virus 3.

Le virus de la varicelle et du zona ou herpesvirus varicellæ (VZV) .. dendritique (= dentelé en feuille de fougère) est pathognomonique de l'herpès oculaire. . Le traitement de l'herpès néonatal déclaré ou même simplement soupçonné est . se passe de diagnostic au laboratoire, car la clinique suffit devant les lésions.

clinique. Herpès oculaire Le sérotype viral le plus fréquemment impliqué est . le cas de l'herpès oculaire comme dans celui du zona ophtalmique, le traitement.

HSV et VZV résistants { l'aciclovir . Baisse de la pression oculaire => surveillance ..

Traitement au-delà de 72 H si zona ophtalmique . 6. Cas clinique.

8 nov. 2016 . Organe. Les boutons du zona ophtalmique touchent la région de l'oeil et la cornée. . Le zona est dû au virus varicelle-zona (VZV), de la famille des herpès virus. Il concerne toute . Le diagnostic est avant tout clinique. . L'aciclovir en tant qu'antiviral constitue le traitement à mettre en oeuvre rapidement.

Livre : Herpès et zona oculaire de la clinique au traitement écrit par Pr Marc LABETOULLE, éditeur MED'COM, , année 2010, isbn 9782354030223.

20 oct. 2013 . 2 Zona. 2.1 Épidémiologie; 2.2 Physiopathologie; 2.3 Clinique . 2.5.5 Sujet de

moins de 50 ans sans zona ophtalmique; 2.5.6 Immunodéprimé; 2.5.7 Traitements antalgiques . Il appartient à la famille des alpha-herpès-*viridae*. ... Les complications oculaires sont liées au virus lui-même et à la réaction.

26 oct. 2010 . Je fais rechute sur rechute d'herpès de la cornée avec un zona ophtalmologique et au thorax. Oui parlez en . Le traitement du zona oculaire doit être fait par un ophtalmologiste. Le virus . Le diagnostic est avant tout clinique.

20 juil. 2012 . . (VZV), qui appartient à la même famille que celui de l'herpès. . Quant aux douleurs, elles requièrent parfois un traitement prolongé de plusieurs semaines. . la cornée (partie antérieure transparente du globe oculaire), avec un risque .. le diagnostic se fait essentiellement par l'observation clinique des.

. de Reye) Pas de traitement spécifique de l'immunocompétent > 50 ans ou zona . les mêmes molécules que pour l'herpès selon des modalités assez proches . la primo-infection a exceptionnellement une traduction clinique et semble.

La kératopathie lipidique, liée à la présence d'une cicatrice vascularisée, peut se voir ailleurs que dans l'herpès. . Le zona ophtalmique est secondaire à . Ln traitement précoce par voie générale, avec acyclovir, raccourcit le temps d'évolution et limite . 4.8 88 MALADIES INFECTIEUSES DES ANNEXES OCULAIRES.

Le zona est directement lié à la réactivation du virus de la varicelle. . qu'il génère et de l'évolution possible vers des complications, notamment oculaires.

Due au virus de la famille herpes *viridae*, de type HSV 1 et HSV2; Infection extrêmement . Traitement; Antiseptiques locaux pour prévenir risque de surinfection . Due au virus varicelle zona; Incidence 15 à 16 fois plus élevée que dans population . Clinique : Eruption vésiculo papuleuse, unilatérale Amérique.,.

Les infections : virus (en particulier l'herpès qui peut récidiver, le zona), . de récupérer la vue, dans le second de restaurer l'anatomie du globe oculaire .. Il est également important de suivre scrupuleusement le traitement prescrit et de ne.

Noté 0.0/5: Achetez Herpès et zona oculaire : De la clinique au traitement de Marc Labetoulle, Hervé Offret, Joseph Colin: ISBN: 9782354030223 sur amazon.fr.,.

15 mars 2015 . Zona. Date de publication jusqu'au 1er mars 2014. Traitement: en général. Dans une mise à jour . zoster est efficace dans la prévention de l'herpès zoster 5. ... l'impact clinique est douteux, et le risque d'effets indésirables est important. Ces ... d'évaluer la présence de problèmes oculaires graves.

12 déc. 2014 . . le virus de la varicelle et du zona (VZV) et celui de l'Herpes simplex (HSV). .. L'herpès oculaire est une maladie potentiellement grave car elle peut conduire à la cécité en cas . Elle dure 10 à 20 jours en dehors de tout traitement. ... En cas de primo infection par l'herpès génital, un examen clinique est.

18 juil. 2007 . Prévention des complications oculaires du zona ophtalmique chez le sujet adulte . Traitement des kératites et kérato-uvéites à virus Herpes simplex, . tableau clinique et l'importance de l'immunodéficiences ne justifient pas.

21 janv. 2015 . utile dans les infections humaines à herpes virus . d'herpes cutané et muqueux, une varicelle, un zona de ... Récurrence : la clinique.

Herpès et zona oculaire, Marc Labetoulle, Med'com. Des milliers de livres avec la . juillet 2009. Editeur, Med'com. Collection, De La Clinique Au Traitement.

ZONA. Action clinique est un document commandité, publié régulièrement afin de transmettre . Ce zona expose à des risques de lésions oculaires, notamment.

saurez-vous la reconnaître et entreprendre le traitement approprié au bon . Le virus varicelle-zona fait partie de la famille des Herpes .. l'anamnèse selon le tableau clinique. .. seulement un signe de Hutchinson sans rougeur oculaire.

28 mai 2014 . Le traitement était local à base d'antiseptique et systémique à base d'aciclovir et . and therapeutic issues, and complications of herpes zoster in children. .. Le diagnostic biologique est rarement utile vu la facilité du diagnostic clinique. . (surtout oculaire) peuvent occasionner des formes compliquées qui.

Herpès et zona oculaire de la clinique au traitement (1e) . première indication infectieuse de greffe de cornée : l'herpès oculaire est une préoccupation pour les.

THE CLINICAL COURSE OF HERPES ZOSTER DURING HIV INFECTION IN

CAMEROON . Mots clés : zona, VIH, traitement, évolution, Afrique Sub Saharienne. . VIH-SIDA, l'épidémiologie et la présentation clinique du zona sont modifiées.

Toutes les définitions santé, symptômes et traitements sont sur docteurlic. . et localisée due au virus varicelle-zona (VZV), de la famille des herpès-virus.

primo-infection et le zona la réinfection d'origine endogène), les Betaherpes viridae (CMV .

Clinique. 1.3.1. Infection à HSV-1. 1.3.1.1. Gingivostomatite aiguë ... oculaires. • Autres

localisations : indication du traitement, hors AMM, chez les.

Mise en garde médicale · modifier - modifier le code - voir wikidata · Consultez la . Cette famille comprend aussi le virus de la varicelle et du zona, ainsi que le .. En cas d'herpès oro-facial l'examen clinique visuel est en général suffisant. . des zones très sensibles (herpès génital ou oculaire, aux conséquences graves).

Le traitement utilisé est l'aciclovir, ou en cas de résistance, le foscarnet. . peut être prévenu en pratiquant une césarienne en cas d'herpès clinique de la . puis nécrotiques buccolabiales, oculaires, anorectales ou génitales, associées à un . responsables de l'herpès, le virus de la varicelle et du zona (varicella-zoster viru.

Zona et névralgie post-herpétique (post-zona): Traitement par l'acupuncture et . de zona arrive sans crier gare, lorsque le virus de la varicelle, l'herpès zoster,.

Chapitre 2 - Les Herpesviridae - 1^{ère} partie (HSV et VZV) .. Cette évolution se voit chez des personnes soumises à un traitement immunodépresseur ou à des corticoïdes . Le diagnostic de la varicelle et du zona est essentiellement clinique.

Le zona ophtalmique (ZO) est la conséquence de la réactivation du virus de la . En l'absence de traitement antiviral, il s'accompagne de complications oculaires . ici les caractéristiques démographiques, le tableau clinique, les examens à.

Livre comme neuf. Expédition de votre commande en suivi postal avec protection soignée de vos articles. Brand new book. Special care on orders, item very.

Les traitements de référence associent pyriméthamine (100 mg puis 50 mg par jour) et acide . L'herpès ou le zona doivent être évoqués en 1^{re} lieu. . Le diagnostic de blépharite chronique (méibomite), est clinique : chalazions à répétition,.

Face à cette cellulite de l'hémiface droite, un traitement anti- biotique à large . buccale (figure 2). Le diagnostic clinique de zona du nerf maxillaire inférieur est .. Sigurdsson A., Jacoway J.R., Hill C. Herpes zoster infection presenting as an.

HSV-2 est actuellementres- ponsabledelaplus fréquente des infections sexuellement . en majorantla fréquence,laduréeetl'expres- sion clinique des récurrences et en . buccales,linguales, oculaires, anales, cutanées (fig.34.16)évoluant plus de 1 . Le traitement curatif de l'herpès cutanéomuqueux de l'im- munodéprimé.

primo-infection par le virus varicelle-zona ou VZV qui appartient à la famille . traitement par corticoïdes ou immunosuppresseurs), la femme enceinte et le .. déterminant plus franchement l'aspect clinique de l'éruption ; il diminuerait le risque de .. ophtalmique avec des douleurs oculaires comme si le globe allait éclater, <.

1 mars 2011 . Le diagnostic est clinique. . Un zona peu étendu pourrait prêter à discussion avec un herpès simplex (notion de récurrences au même site) ou.

23 nov. 2016 . Le zona peut être facilement diagnostiqué dans la plupart des cas, même au début de son évolution grâce à . >>>Suite : le traitement du zona.

Herpès simplex virus, varicelle-zona .. Traitement curatif symptomatique: repos au lit, corticothérapie pour . 4 4 Autre forme clinique (2): L'herpès néo natal.

Gravité du zona chez la personne âgée. 5) . Traitement de la douleur aiguë. 9) . Inutile en pratique clinique habituelle . Clinical practice : Herpes zoster.

Découvrez Herpès et zona oculaire - De la clinique au traitement le livre de Marc Labetoulle sur decitre.fr - 3ème libraire sur Internet avec 1 million de livres.

Etude épidémiologique et clinique du Zona. Boubacar ... HSV : Herpes Simplex Virus . immunodéprimés par le VIH, et des traitements immunosuppresseurs [6]. ... Les complications oculaires surviennent dans 50 à 70 % des cas avec un.

Seuls seront exposés ici les infections à HSV de type 1 et 2 et au VZV. . HSV1 est responsable de 90 % des herpès buccaux et de la majorité des atteintes oculaires. . L'aspect clinique est très variable suivant la porte d'entrée du virus. ... Dans le zona simple localisé, le traitement local comporte essentiellement des.

Le zona, appelé aussi herpès zoster, est une infection de la peau et du système . Le diagnostic repose surtout sur une observation clinique du patient à la.

Herpes zoster oticus in its complete form described by Ramsay Hunt, has a . de New York, il publie un article associant le syndrome clinique du zona auriculaire ... faisant qu'augmenter les risques oculaires, l'absence de fermeture palpébrale . Dans le but d'éviter tout retard à la mise en route du traitement antiviral.

Nous aborderons également le traitement pharmacologique de la phase aiguë du zona . de zona ou d'herpès-zoster (shingles en anglais)". Le . Cas clinique.

(Herpes zoster virus Ophthalmicus; zona ophtalmique; virus varicelle-zona Ophthalmicus) . Le traitement repose sur les antiviraux oraux, les mydriatiques et les.

herpès et zona . L'atteinte cornéenne par le virus de l'herpès est fréquente. . Un examen clinique complet permet d'éliminer une contre-indication : trouble . de la presbytie par implant intra-oculaire, traitement chirurgie du glaucome,.

Résumé : Le traitement des kératites herpétiques peut varier d'une situation très ... In : Labetoulle M, ed. Herpès et zona oculaire : de la clinique au traite- ment.

Les causes de cette affection comprennent des virus comme les oreillons, le zona ou l'herpès simplex, les lésions oculaires, des champignons ou des parasites,.

Identification. Herpes zoster, galement connu comme l'herp s zoster, est une . Herp s et zona oculaire de la clinique au traitement 18 000 pouss es en France,.

Prévention des complications oculaires du zona ophtalmique chez le sujet . Traitement du premier épisode d'infections génitales à virus Herpes simplex et des . le traitement par voie orale est possible lorsque la gravité du tableau clinique.

28 sept. 2012 . Examen clinique et complémentaire . Le traitement doit comporter une protection oculaire avec application pendant la journée de . Il peut s'agir d'atteintes virales autres que l'HSV, telles que le zona ou VZV, l'HIV, l'EBV, les.

1 févr. 2015 . Il traite notamment les infections de type zona et herpès. . Valaciclovir® est indiqué dans le traitement de plusieurs affections virales, chez.

Les médicaments à disposition pour le traitement des infections à VZV .. Lors de varicelle maternelle proche du terme, le cours clinique de l'infection . de latence, le VZV peut réactiver et causer un zona ou un herpes zoster (HZ). . oculaires s'observent chez plus de 50% des cas, même sous traitement antiviral (I).⁷⁵.

Epidémiologie. – Due à un herpes virus : VZV . Cicatrices cutanées, atteintes oculaire, neurologiques. • ... Page 8. Varicelle. • Traitement . Zona. • Clinique. – Phase de prodromes.

– Eruption douloureuse. – Formes topographiques. • Zona.

Découvrez et achetez Herpès et zona oculaire, de la clinique au trai. - Marc Labetoulle - Med'Com sur www.libraires-ensemble.com.

